LABORATORNÍ LISTY

č. 3/2022

Vážené kolegyně a kolegové,

v dnešním čísle laboratorních listů Vám přinášíme informace o vlasatobuněčné leukémii. Příjemné čtení.

VLASATOBUNĚČNÁ LEUKÉMIE

Vlasatobuněčná leukémie patří mezi chronické B-lymfoproliferativní onemocnění. Jde o onemocnění klonálního charakteru vycházející z patologické lymfoidní buňky vývojové linie B-lymfocytů. Název je odvozen od patologických buněk, které jsou charakteristické svým vzhledem, zejména cytoplazmou, která vybíhá v jemné výběžky po celém obvodu buňky. Patologické buňky infiltrují kostní dřeň, červenou pulpu sleziny a jsou vyplavovány do periferní krve. Vlasatobuněčná leukémie tvoří 2% ze všech leukémií. Objevuje se zejména v 5. dekádě života a převážně u mužů. Příčina onemocnění není známa. Vyšší výskyt onemocnění byl zaznamenán u lidí pracujících s organofosfátovými insekcitidy, pesticidy, herbicidy a fungicidy. Vedle klasické formy vlasatobuněčné leukémie existuje ještě variantní forma vlasatobuněčné leukémie.

Poprvé byla vlasatobuněčná leukémie vyčleněna a popsána jako samostatná jednotka v roce 1958 Berthou Bouronclovou, která ji pozorovala na souboru 26 pacientů s pancytopenií, splenomegalií a morfologicky typickými mononukleárními buňkami v obvodové krvi a nazvala ji „leukemickou retikuloendoteliózou". Název „vlasaté buňky" zavedli Shreck a Donely v roce 1966 pro charakteristický vzhled leukemických buněk u tohoto onemocnění. Označení leukémie s vlasatými buňkami (Hairy cell leukemia, dále označované jako HCL) se objevuje až po roce 1970 a pochází od Ghadialliho a spol. a Flandrina a spol. U nás toto onemocnění sledovali a nezávisle na sobě popsali svá pozorování Chrobák a Wiederman v roce 1974. Leukemické buňky (HCs) u vlasatobuněčné leukémie tvoří klon poměrně vyzrálých B-buněk, jejichž terminální diferenciace je zbrzděna. Také povrchové znaky svědčí pro pokročilé vyzrávání (CD10neg., CD20+, FMC7+), ale ne konečnou diferenciaci. HCs nemají v in vivo podmínkách sklon k diferenciaci k plazmatickým buňkám. HCs mají výraznou biologickou aktivitu. V cytoplazmě buněk nalézáme četné množství mitochondrií, ribozomů a vláken endoplazmatického retikula. Skelet membrány obsahuje F-aktin, který vede k nerovnosti membrány a tvorbě mikroklků. Výběžky a nerovnosti v buněčné membráně výrazně rozšiřují celkový povrch buňky a umožňují zvýšení adhezivních schopností.

Klinický obraz

Tíže klinických projevů souvisí s aktivitou základního onemocnění. Mezi nejčastější objektivní příznaky patří splenomegalie, hepatomegalie, nitrobřišní lymfadenopatie, v klinickém obraze pak příznaky vyplývající z pancytopenie, ze zvětšení sleziny a jater. Pancytopenie je přítomna u 50 - 60 % nemocných. Příčinou jsou HCs, které produkují četné cytokiny, jenž tlumí krvetvorbu. Na cytopenii se dále podílí mechanický útlak kostní dřeně patologickými buňkami a také hypersplenismus. Splenomegalie se nalézá až u 90% pacientů. Klinicky může zvětšená slezina vést k tlakům a bolestem pod levým žeberním obloukem a bývá příčinou dyspeptických potíží. Byly popsány i spontánní ruptury sleziny. Hepatomegalie bývá přítomna u 20 - 30% nemocných, nebývá však klinicky významná. Lymfadenopatie nemusí být zpočátku zřetelná, ale u pacientů s pokročilým nebo dlouho trvajícím onemocněním je častá nitrobřišní lymfadenopatie.

Krevní obraz

V hodnotách krevního obrazu je nejčastěji při vstupním vyšetření přítomna pancytopenie (leukopenie s neutropenií a relativní lymfocytózou, normo- či makrocytární anémie s anizocytózou, trombocytopenie) z důvodu zvětšené sleziny, infiltrace kostní dřeně leukemickými buňkami či snížené produkce krevních elementů v kostní dřeni. Anémie je přítomná u 80% nemocných. Je středně těžká s průměrnou hodnotou HGB 98 g/l. MCV je u většiny pacientů při horní hranici nebo lehce zvýšený. Makrocytóza není provázena sníženou hladinou vitamínu B12 nebo kyseliny listové. Hodnota RDW je u neléčených nemocných středně až výrazně zvýšená, v nátěrech nacházíme anizocytózu. Počet retikulocytů není zvýšen. U 48% nově diagnostikovaných HCL byla v kostní dřeni popsána různě závažná forma dyserytropoézy. Častěji se u pacientů s HCL vyskytuje autoimunitní hemolytická anémie (B-lymfocyty tvoří protilátky proti vlastním červeným krvinkám). Leukopenie se nachází přibližně u 60% pacientů. U 10 - 15% je onemocnění zachyceno v leukemické fázi, počet leukocytů většinou nepřesahuje 20 x 10^9/l. Typickým nálezem je monocytopenie a neutropenie. Trombocytopenie je přítomna u 80% vyšetřovaných, u 30% je hodnota krevních destiček při vstupním vyšetření pod 50 x 10^9/l. S výše uvedenými hodnotami krevního obrazu souvisí i další potíže pacientů jako celková únava a slabost v důsledku anémie, krvácivé projevy vyskytující se při trombocytopenii. Vlivem leukopenie a nedostatkem granulocytů a monocytů je snížená imunita a náchylnost k bakteriálním infekcím zejména k Mycobakteriu kansasii (5 - 10%), Listerii monocytogeneses, mykotickým infekcím, Legionelle pneumonie a Toxoplasmě gondii. Porušené jsou rovněž funkce T-lymfocytů a nalézá se pokles dendritických antigen prezentujících buněk.

Lab In
Institut laboratorní medicíny

ALERGOAMB s. r. o.
Bezručova 10, 360 01 Karlovy Vary

Cytologická laboratoř Dobřany s. r. o.
Žižkova 528, 334 41 Dobřany

Foniatrie, ORL, sluchadla s. r. o.
Husova 2796, 438 01 Žatec

HEMACENTRUM s. r. o.
Blahoslavova 18/5, 360 01 Karlovy Vary

HematoCentrum s. r. o.
nám. Dr. M. Horákové 1313/8, 360 01 Karlovy Vary

Karlovarské imunologické centrum s. r. o.
Bezručova 10, 360 01 Karlovy Vary

Sang Lab - klinická laboratoř, s. r. o.
Bezručova 10, 360 01 Karlovy Vary

TECTUM spol. s r. o.
Bezručova 10, 360 01 Karlovy Vary

VARAPALO s. r. o.
nám. Dr. M. Horákové 1313/8, 360 01 Karlovy Vary

www.labin.cz

Nátěr periferní krve

U většiny nemocných nacházíme v nátěru periferní krve leukemické (vlasaté) buňky. Protože nemocní s typickou formou HCL mají při vstupní diagnóze nízký počet leukocytů, je nutné prohlížet nátěr periferní krve pečlivě a hledat leukemické buňky i v okrajích a koncích nátěru. Vlasaté buňky jsou 10 - 18 mm velké tedy až 1,5 až 2 krát větší než lymfocyty. Jádro mají oválné, ledvinovité, oj. též monocytoidní, jetelovité či prsténčité, je mírně excentricky uložené. Chromatin jádra je ve srovnání se zralými lymfocyty jemnější a síťovitý, jádro je většinou bez jadérka. HCs mají šedomodrou, prostornou cytoplazmu bez granul, v okrajích roztřepenou či vybíhající v jemné výběžky po celém obvodu buňky.

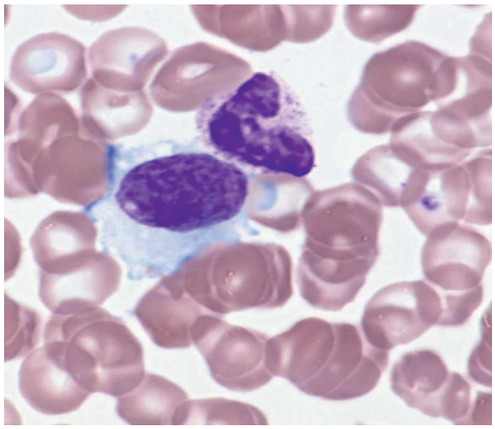

Vlasatá buňka - zvětšení 1000x
Na obrázku uprostřed vlasatý lymfocyt.

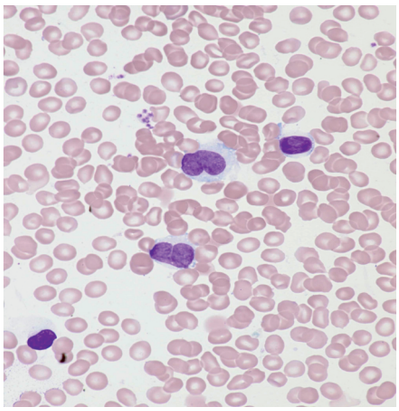

Vlasatobuněčná leukémie – zvětšení 1000x
Na obrázku vidíme dva leukemické elementy, oba dva mají ledvinovité jádro, prostornou a na okrajích roztřepenou cytoplazmu, buňka vpravo nahoře je zralý lymfocyt.

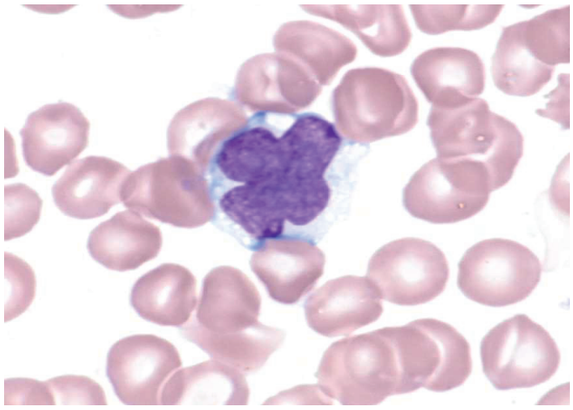

Vlasatobuněčná leukémie – zvětšení 1000x
Na obrázku vlasatá buňka s jetelovitým tvarem jádra.

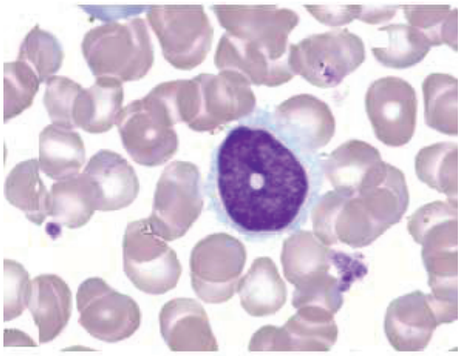

Vlasatobuněčná leukémie – zvětšení 1000x
Vlasatá buňka s prstenčitým tvarem jádra, roztřepenou světle bazofilní cytoplazmou.

Diagnóza

Diagnóza vlasatobuněčné leukémie se stanovuje pomocí těchto vyšetřovacích metod:

- vyšetření hodnot krevního obrazu, morfologické vyšetření krevního nátěru periferní krve a kostní dřeně
- cytochemické vyšetření nátěru periferní krve a kostní dřeně
- imunofenotypizační vyšetření periferní krve a kostní dřeně
- histologické vyšetření KD včetně imunohistochemie.

Diagnózy zaměnitelné s vlasatobuněčnou leukémií

Mezi diagnózy zaměnitelné s HCL patří:

- Prolymfocytární leukémie (B-PLL)
- Splenický lymfom z marginální zóny (SMZL)
- Splenický lymfom s vilózními lymfocyty (SLVL)
- Lymfom z plášťových buněk, mantle cell lymfom (MCL)
- Folikulární lymfom (FCL)
- Lymfoplazmocytární lymfom (LPL)

Použitá literatura:
1. BERGEROVÁ, L. Bakalářská práce, Hradec Králové, FaF UK, 2010

Lab In
Institut laboratorní medicíny

ALERGOAMB s. r. o.
Bezručova 10, 360 01 Karlovy Vary

Cytologická laboratoř Dobřany s. r. o.
Žižkova 528, 334 41 Dobřany

Foniatrie, ORL, sluchadla s. r. o.
Husova 2796, 438 01 Žatec

HEMACENTRUM s. r. o.
Blahoslavova 18/5, 360 01 Karlovy Vary

HematoCentrum s. r. o.
nám. Dr. M. Horákové 1313/8, 360 01 Karlovy Vary

Karlovarské imunologické centrum s. r. o.
Bezručova 10, 360 01 Karlovy Vary

Sang Lab - klinická laboratoř, s. r. o.
Bezručova 10, 360 01 Karlovy Vary

TECTUM spol. s r. o.
Bezručova 10, 360 01 Karlovy Vary

VARAPALO s. r. o.
nám. Dr. M. Horákové 1313/8, 360 01 Karlovy Vary

www.labin.cz